

## Sidobild – Lauenstein (av bägge sidors lårbenshalsar)

**Bildtagning** enligt "Skelettröntgenundersökningar - Handbok för röntgenpersonal" av Anders Movin och Lars Karlsson

- bildplatta under patienten
- symfyosen i samma sagittalplan som sakrums medellinje.
- ryggen mot filmen. Knälederna böjs till rät vinkel och förs isär kraftigt med fotsulorna mot varandra (se bild)
- centralstrålen genom symfyosens övre del
- minst 5 cm av femur nedom trokanter minor (se bild)

### Gonadskydd

För pojkar/män under 50 år bör gonadskydd användas. Om skrotumkapsel används, är det viktigt att denna passar i storlek och att den sluter tätt runt scrotum.

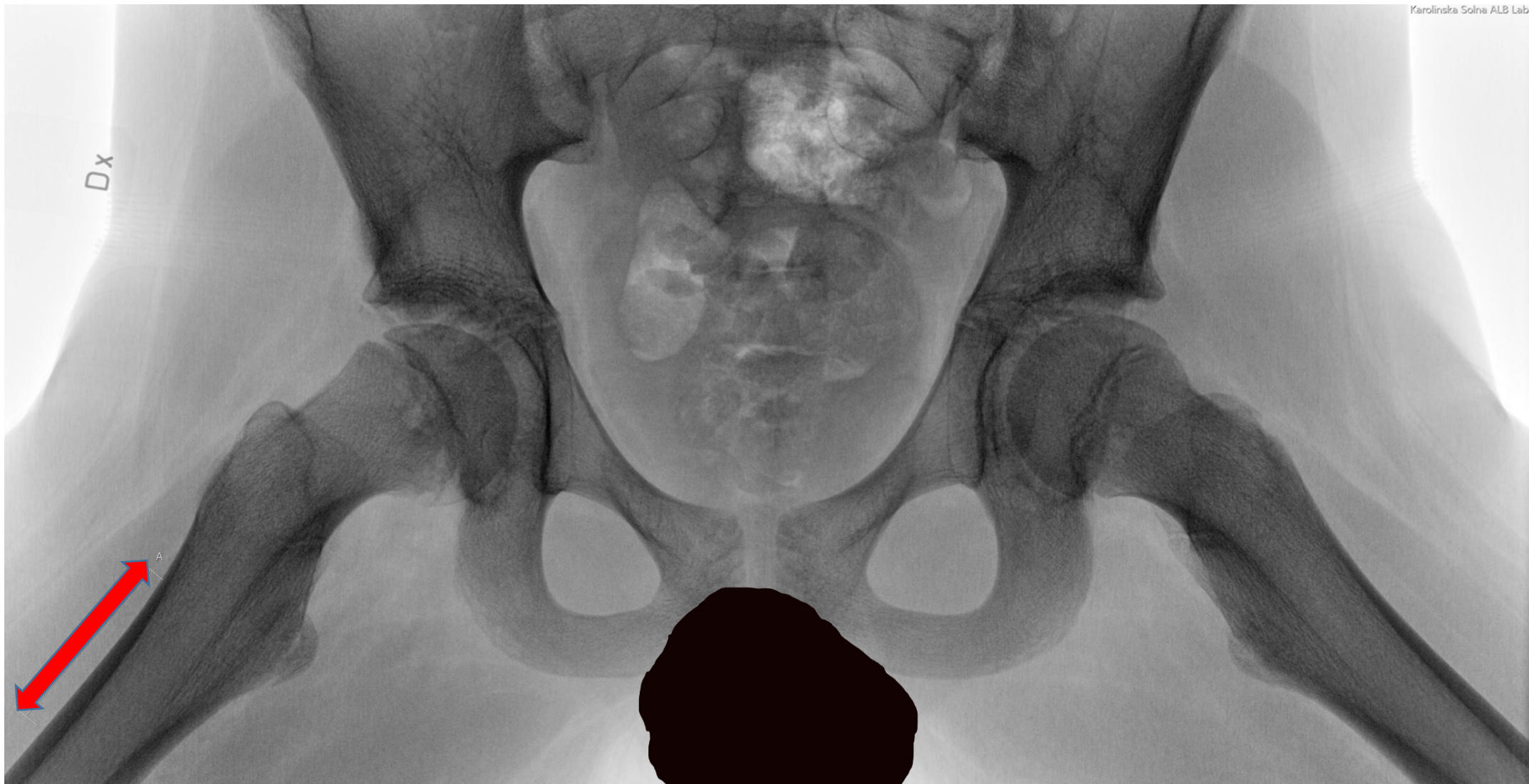
Undantag avseende gonadskydd kan vara t.ex. de fall där s.k. "referenskula", placerad i eller mycket nära centralstrålen, erfordras vid bildtagningen.

**Flickor över 15 års ålder** skall alltid tillfrågas om eventuell graviditet.









Röd pil visar 5 cm av femur räknat från trokanter minor